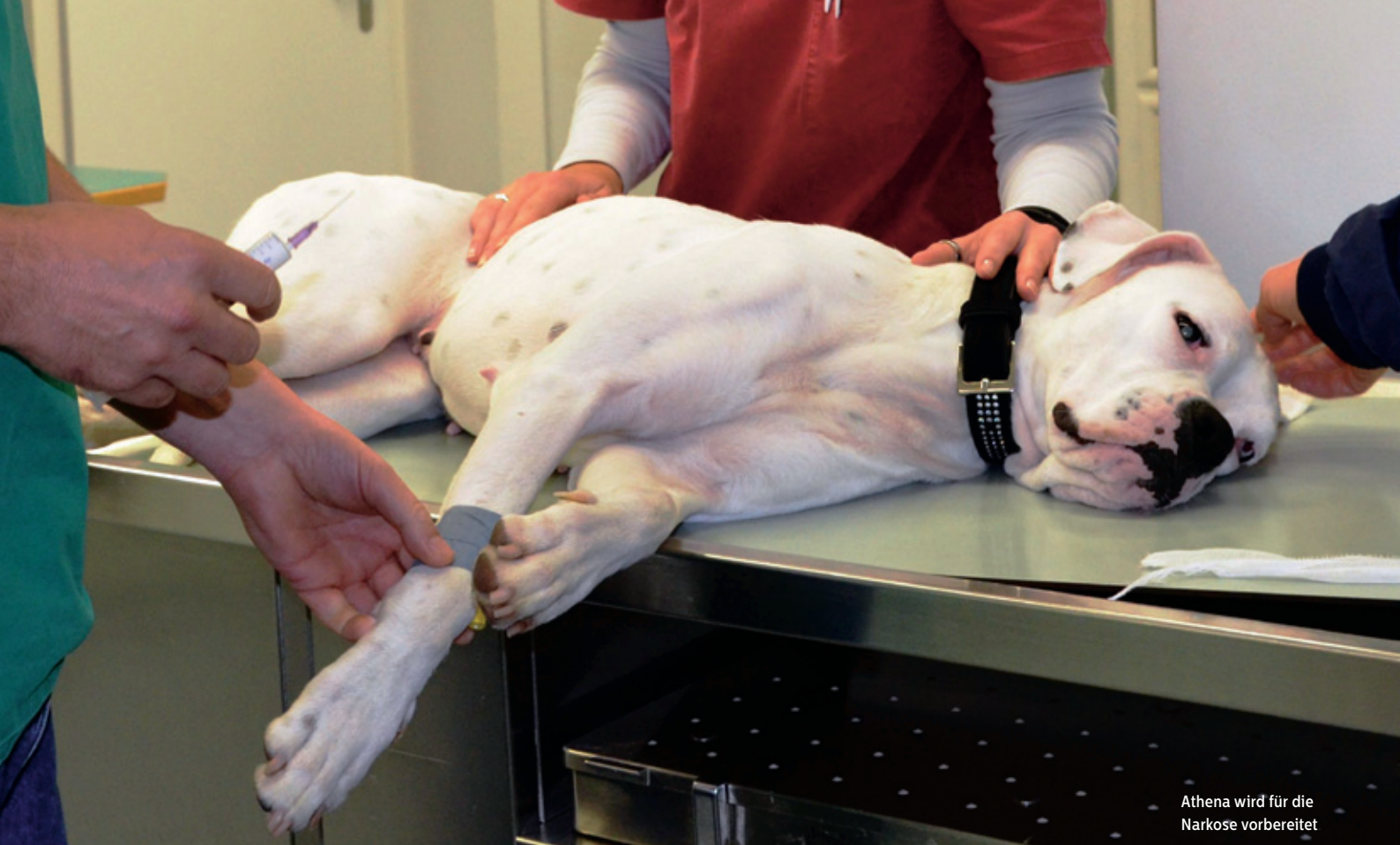



Athena wird für die Narkose vorbereitet

Schlüsselloch-Chirurgie beim Hund

Laparoskopische Kastration der Hündin

Bei einer laparoskopischen Operation spricht man von einem sogenannten minimal-invasiven Eingriff oder umgangssprachlich auch von der «Schlüsselloch-Chirurgie». Das Wort Laparoskopie leitet sich aus dem Altgriechischen ab: lapare (die Weichen), skopein (betrachten). Was in der Humanmedizin schon seit längerer Zeit zum Alltag gehört, wird immer häufiger auch in der Veterinärchirurgie zur Routine. Wir haben die Hündin Athena während der laparoskopischen Kastration in der Central Kleintierpraxis in Sursee begleitet.

Es ist halb neun Uhr morgens, als Philipp Marti mit seiner einjährigen Boxer-Mischlingshündin Athena die Central Kleintierpraxis in Sursee betritt. Während sich Athena im Wartezimmer erst mal unter dem Stuhl verkriecht, verfolgt Marti auf dem grossen TV-Bildschirm gespannt den Film über den Ablauf einer laparoskopischen Kastration. Marti wurde von Dr. med. vet. Cornelius von Werthern (europäischer Spezialist für Kleintierchirurgie) auf diese Art der Kastration aufmerksam gemacht. Die Mischlingshündin ist nach einer Umplatzierung erst seit kurzer Zeit bei den Martis. Da Athena ziemlich mager ist und als Junghund gesundheitliche Probleme hatte, wollten ihre Besitzer sie nicht durch eine konventionelle Operation zusätzlich belasten. Und doch war eine Kastration der Hündin erwünscht, um die Läufigkeit zu unterbinden.

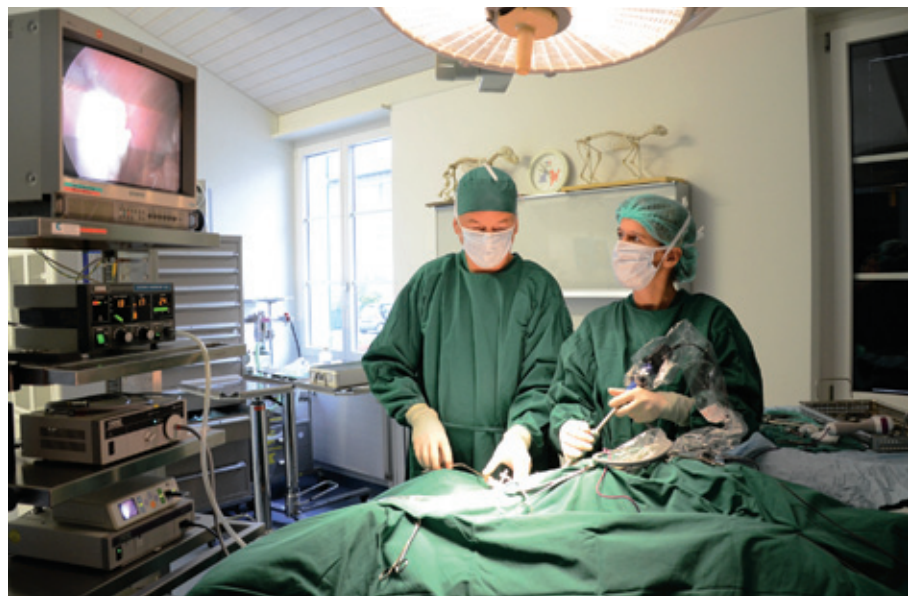Cornelius von Werthern betreibt gemeinsam mit seiner Frau Dr. med. vet. Muriel von Werthern seit 2001 in Sursee eine chirurgische Überweisungspraxis. Während er als Spezialist in der Kleintierchirurgie tätig ist, liegen die Schwerpunkte der Arbeit seiner Frau als Kleintierärztin bei der inneren Medizin und der Behandlung von Zoo- und Heimtieren. Gemeinsam mit den Praxisassistentinnen bilden sie ein eingespieltes Team, das sich liebevoll und mit grossem Engagement um die ihnen anvertrauten Tiere kümmert. Hündin Athena verliert nach und nach ihre Scheu, als von Werthern ihr gut zuredet und sie vor der Operation noch einmal klinisch untersucht. Von Wertherns sind selber Besitzer einer Boxerhündin und kennen jede Komplikation, die bei der Inhalationsnarkose rassebedingt auftreten könnte.

Aufwendige und kostenintensive Ausstattung

Nach intravenöser Injektion einer Kombination aus Schmerz- und Beruhigungsmittel entspannt sich die Hündin schnell. Die Praxisassistentin bereitet Athena für die Operation vor. Sie ist es, die nach der Intubation die medizinischen Überwachungsgeräte (Monitoring) richtig einstellt und fortan ununterbrochen Sauerstoffgehalt des Blutes, Herzfrequenz, Blutdruck und Atmung im Auge behält. Die Narkose erfolgt jetzt mit einem Isofluran-Sauerstoffgemisch. Von Werthern betont, wie sehr er sich auf sein Team verlassen könne – jeder Handgriff sitzt, er kann seinen Assistentinnen blind vertrauen. Sobald Athena narkotisiert und mit rasiertem Bauch auf dem Operationstisch liegt, zieht das Tierarzt-Ehepaar die grüne, sterile Operationsbekleidung inklusive Mundschutz an, desinfiziert Hände und Arme gründlich und begibt sich in den Operationssaal.

Nur zwei kleine Schnitte nötig

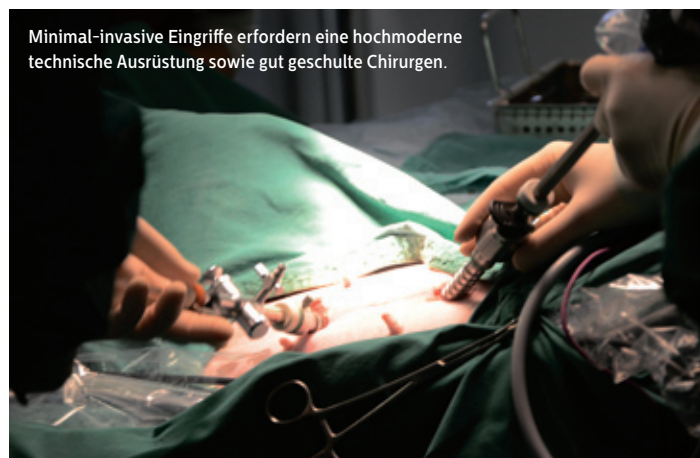Bei der laparoskopischen Kastration muss die Hündin genau wie bei der konventionellen Methode ebenfalls in Narkose gelegt werden, jedoch werden – anstatt wie üblich den Bauch in der Mittellinie aufzuschneiden – nur zwei kleine, zirka ein Zentimeter lange Schnitte gesetzt. Um die Bauchhöhle endoskopisch untersuchen zu können, reicht es jedoch nicht aus, einfach ein Kamerainstrument durch die Bauchdecke einzuführen. Durch die eng anliegenden Organe und die Dunkelheit würde der Chirurg nichts erkennen können. Darum muss der Bauchraum zur Herstellung der Übersichtlichkeit mit Kohlendioxid (CO₂) aufgeblasen werden. Während der Operation muss der Überdruck im Bauchraum aufrechterhalten werden, diese Funk-



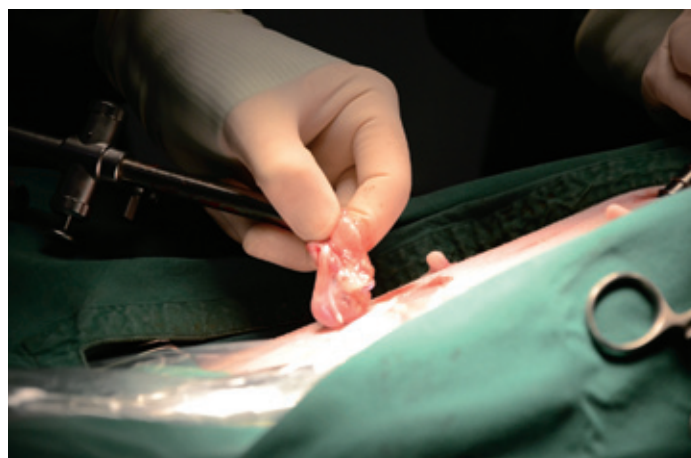
tion regelt und überwacht ein Gerät. Mittels eines sogenannten Trokars (Röhre) wird ein langes Objektiv mit Lichtquelle (Laparoskop) zur Untersuchung des Bauchraums eingeführt. Das Bild des Bauchinnern wird nun auf einen grossen Bildschirm übertragen. Der Überblick des Bauchraumes mit all seinen Organen ist detailliert und eindrucklich. Eine allenfalls abnormale Veränderung eines Organs kann der Tierarzt so problemlos erkennen. Der zweite Schnitt dient dem Instrumentenkanal, durch den der Chirurg die zur Operation nötigen Instrumente einführt. Die technische Infrastruktur sowie die sterilen Instrumente, die für einen laparoskopischen Eingriff nötig sind, lassen auch einen Laien erkennen, dass es sich hier um ein High-Tech-Verfahren handelt und dass der Chirurg bei dieser Operationstechnik eine wahre Meisterleistung vollbringt. Anders als bei der konventionellen Kastration operiert der Chirurg quasi «blind» und orientiert sich nur am Bildschirm. >

Cornelius und Muriel von Werthern während der Operation.

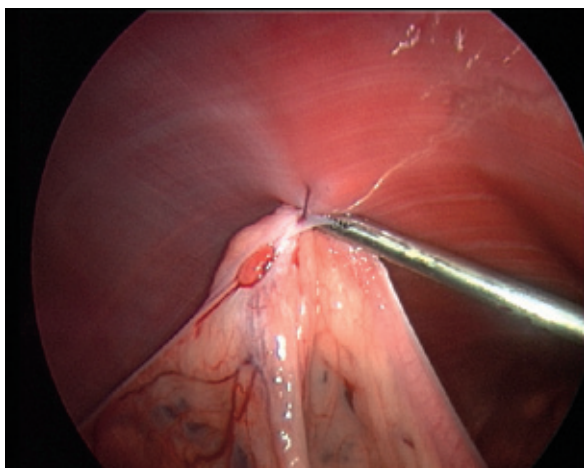
Bei der Kastration der Hündin werden beide Eierstöcke entfernt.



Minimal-invasive Eingriffe erfordern eine hochmoderne technische Ausrüstung sowie gut geschulte Chirurgen.

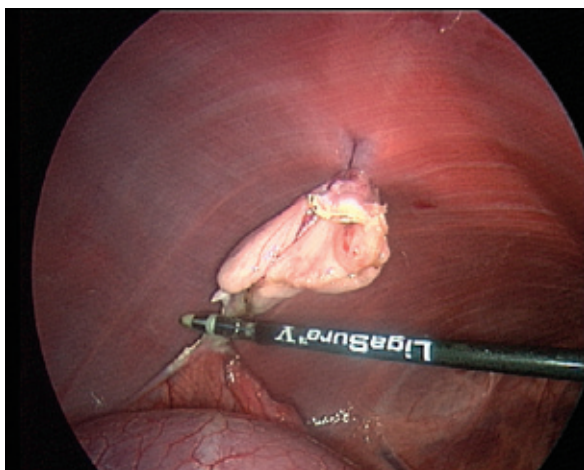


Das Rote in der Mitte ist der Eierstock, der an der Bauchwand fixiert wurde, bevor er abgetrennt wird.



Diese Abbildung zeigt das Ligasure-Gerät beim Abtrennen der Gefässe vom Eierstock. Anschliessend kann der Eierstock entfernt werden.

Foto: zVg



Bei der Kastration der Hündin werden die Eierstöcke entfernt. Damit wird die Hündin permanent unfruchtbar. Durch die Entfernung der Eierstöcke wird zudem die Produktion der Sexualhormone unterbunden und die Hündin wird nicht mehr läufig. Nur in seltenen Fällen, beispielsweise bei mehrmals läufig gewesenen Hündinnen, ist es nötig, zusätzlich die Gebärmutter zu entfernen. Während des Eingriffs wird die Gebärmutter kontrolliert. Muss sie entfernt werden, wird ein dritter kleiner Schnitt nötig. Eine Gebärmuttervereiterung nach der Kastration kann fast nur dann auftreten, wenn die zwei Eierstöcke nicht vollständig entfernt wurden. Dieses Risiko ist bei der laparoskopischen Kastration dank der guten Übersicht des Operationsfeldes geringer.

Vor oder nach der ersten Läufigkeit operieren?

Vieles spricht für eine Kastration der Hündin; immer unter dem Aspekt, dass man keine Welpen aufziehen möchte. Der richtige Zeitpunkt für die Operation gibt jedoch immer wieder Anlass zu Diskussionen. Einige Hundebesitzer vertreten den Standpunkt, die Hündin erst nach der ersten Läufigkeit zu kastrieren.

Meist sind es Hundesportler, die ihre Haltung damit rechtfertigen, dass die Hündin eine Art Pubertät erleben soll. Auch die Blindenhundeschule Allschwil lässt ihre Hündinnen erst nach der ersten Läufigkeit kastrieren.

Von Werthern spricht sich klar für eine Kastration vor der ersten Läufigkeit aus, also mit zirka sechs Monaten. Ein Grund ist sicher das Risiko von Gesäugetumoren im Alter. Bei grossrassigen Hündinnen, die eher zur Inkontinenz nach der Kastration neigen, ist diese Gefahr kleiner, wenn die Kastration vor der ersten Läufigkeit durchgeführt wird. Ein oft besprochenes Thema ist die Fellveränderung, die bei bestimmten Hunderassen nach der Kastration unweigerlich auftritt. Das Fell kann beispielsweise beim Irish Setter oder Cocker Spaniel stumpf und struppig werden. Diese Veränderungen des Haarkleides treten später weniger ausgeprägt auf, wenn die Hündin vor der ersten Läufigkeit kastriert wurde.

Gewiss gibt es auch gerechtfertigte Argumente, die gegen eine Kastration der Hündin sprechen. Generell birgt schliesslich jede Narkose ein Risiko. Über die bereits erwähnte Fellveränderung nach erfolgter Kastration muss man sich ebenso Gedanken machen wie über eine eventuelle Wesensveränderung oder eine Gewichtszunahme der Hündin. Übergewicht ist allerdings nicht zwangsläufig eine Folge der Kastration, sondern eher die Auswirkung eines Missverhältnisses zwischen Aktivität und Energiezufuhr. Zur Unfruchtbarmachung der Hündin würde theoretisch auch eine Sterilisation ausreichen (Unterbindung oder Durchtrennung der Eileiter). Es können so keine Eizellen mehr in die Gebärmutter gelangen. Der hormonell gesteuerte Zyklus läuft jedoch weiter. Die Hündin wird also nach einer reinen Sterilisation weiterhin läufig, kann jedoch nicht mehr befruchtet werden. Für Rüden bleibt die Hündin auch nach einer Sterilisation interessant.

Laparoskopisch oder konventionell?

Hat sich der Hundebesitzer für die Kastration seiner Hündin entschieden, kann er heute aus zwei möglichen Operationsvarianten auswählen: Bei der konventionellen Kastration ist ein langer Schnitt in der Mitte des Bauches unabdingbar. Während der Operation kommt es zu einer starken Zugeinwirkung auf das Eierstockband. Dadurch entstehen nach der Operation beträchtliche Schmerzen für die Hündin. Das Ergebnis der konventionellen Kastration ist dasselbe

wie bei der laparoskopischen Variante: die vollständige Entfernung der Eierstöcke.

Das sogenannte chirurgische Trauma fällt bei der laparoskopischen Kastration viel geringer aus, da kein langer Bauchschnitt notwendig ist. Die Hündin empfindet nach dem Aufwachen viel weniger Schmerzen. Diese Tatsache wurde wissenschaftlich nachgewiesen (Quelle: The effect of Laparoscopic versus Open Ovariectomy on Postsurgical Activity in Small Dogs. Culp WTN, Mayhew PD, Brown DC, Vet Surg. 811-817, 2009). Die Operation mittels Laparoskop erlaubt ein extrem präzises chirurgisches Arbeiten. Die Blutgefässe werden mit Hilfe eines hochmodernen Gefäss-Verödungs-Systems (Ligasure) verödet. Das Gerät misst, ob ein Gefäss sicher verschlossen ist und keine Blutzufuhr mehr besteht. Erst dann lässt sich in einem weiteren Schritt das Gefäss durchtrennen (s. Abbildungen S. 64). Wird ein Blutgefäss noch nicht vollständig verödet, ertönt ein Alarmzeichen. Ein markanter Vorteil der laparoskopischen Kastration liegt in der schnellen Erholung nach dem Eingriff. Die Hündin kann ein paar Stunden nach der Operation wieder problemlos laufen und nach Hause entlassen werden. Ein stationärer Aufenthalt oder das Tragen eines Halskragens ist nicht nötig. Aufgrund der relativ kleinen Schnitte besteht fast keine Gefahr, dass eine Wunde aufgeht. Selbstverständlich wird auch nach einem minimal-invasiven Eingriff bei der Hündin für die nächsten Tage Leinenpflicht empfohlen. Sportliche Aktivitäten sind für rund zwei Wochen nach der Operation nicht erlaubt.

Knapp 45 Minuten lag Athena für den laparoskopischen Eingriff auf dem OP-Tisch. Eine laparoskopische Kastration dauert in der Regel etwas weniger lang als die herkömmliche Methode. Mit geübten Handgriffen verschliesst von Werthern die zwei kleinen Schnitte, wobei die Haut intrakutan (in der Haut) vernäht wird. So sind keine Hautfäden sichtbar. Die Praxisassistentin stellt das Narkosegas ab, so dass Athena langsam wieder zu sich kommt. Behutsam wird Athena von zwei Personen in den Aufwachraum getragen. Ein Abteil mit einer Wärmelampe wurde mit weichen Tüchern ausgelegt. Muriel von Werthern weicht nicht von Athenas Seite, bis die Hündin vollständig aufgewacht ist. Sie erklärt, dass gewisse Hunde nach dem Aufwachen aus einer Narkose ab und an dazu neigen, unkontrolliert aufstehen zu wollen. Athena hebt aber nur ein paar Mal den Kopf und schaut sich irritiert um. Muriel von Werthern streicht ihr über den Kopf und beruhigt sie mit leiser Stimme. Jedes Tier wird in der Central Kleintierpraxis Sursee während der

Aufwachphase intensiv betreut und beruhigt. Und so lässt sich Athena nach einiger Zeit völlig entspannt in den Erholungsschlaf gleiten. Ein paar Stunden später kann ihr Herrchen sie bereits abholen.

Kosten

Die Kosten für eine laparoskopische Kastration sind aufgrund der kostenintensiven technischen Ausrüstung etwa 300 Franken höher als bei einer konventionellen Kastration. Der genaue Preis berechnet sich in der Regel nach dem Gewicht des Hundes. Bei einer Hündin kostet eine laparoskopisch durchgeführte Kastration je nach Gewicht zwischen 1100 und 1400 Franken. Hundebesitzer sind heute meist emotional sehr eng an ihr Tier gebunden und möchten ihm nach Möglichkeit Schmerzen ersparen. Deshalb geht der Trend auch bei Tieren ganz klar in Richtung minimal-invasiver Technik. Hier gilt es noch anzufügen, dass eine laparoskopische Kastration im Prinzip bei fast allen Hündinnen ab zirka vier Kilo Körpergewicht durchführbar ist. Nur bei sehr kleinen Hunden ist die Operation mittels Laparoskop nicht angebracht.

Athena hat sich vom Eingriff schnell erholt. Philipp Marti war positiv überrascht, als die Hündin bereits nach knapp 48 Stunden wieder herumrennen wollte. Er würde sich wieder für einen laparoskopischen Eingriff entscheiden. 🐾

Link zum Video des Ablaufs einer laparoskopischen Kastration: www.kleintierchirurgie.ch

Text und Fotos: Petra Schmid

Muriel von Werthern betreut Athena nach dem Aufwachen aus der Narkose.

